© Pediatr Med Rodz 2022, 18 (2), p. 187–191
DOI: 10.15557/PiMR.2022.0028

Andrzej Szydłowski[1], Jacek Kusa[2], Krzysztof Kocot[2], Katarzyna Gruszczyńska[3], Agnieszka Skierska[1], Zbigniew Olczak[4], Ewa Moric-Janiszewska[5], Anna Szydłowska[1]

Otrzymano: 21.04.2022
Zaakceptowano: 25.05.2022
Opublikowano: 16.09.2022

Infekcja SARS-CoV-2, antykoncepcja hormonalna i zatorowość płucna u 17-letniej pacjentki

SARS-CoV-2 infection, hormonal contraception and pulmonary embolism in a 17-year-old female patient

[1] Oddział Kardiologii Dziecięcej, Górnośląskie Centrum Zdrowia Dziecka, Katowice, Polska
[2] Katedra i Klinika Kardiologii Dziecięcej, Śląski Uniwersytet Medyczny, Katowice, Polska
[3] Zakład Diagnostyki Obrazowej, Zakład Radiologii i Medycyny Nuklearnej, Wydział Nauk Medycznych w Katowicach, Śląski Uniwersytet Medyczny, Katowice, Polska
[4] Zakład Diagnostyki Obrazowej i Radiologii Zabiegowej, SP SK nr 6, Górnośląskie Centrum Zdrowia Dziecka, Katowice, Polska
[5] Katedra i Zakład Biochemii, Wydział Nauk Farmaceutycznych w Sosnowcu, Śląski Uniwersytet Medyczny, Sosnowiec, Polska
Adres do korespondencji: Andrzej Szydłowski, ul. Medyków 16, 40-752 Katowice, tel.: +48 32 207 18 57, e-mail: szydlowskil@interia.pl

ORCID iDs
1. Andrzej Szydłowski https://orcid.org/0000-0002-0883-5454
2. Jacek Kusa https://orcid.org/0000-0003-2607-1491
3. Krzysztof Kocot https://orcid.org/0000-0003-2279-5409
4. Katarzyna Gruszczyńska https://orcid.org/0000-0002-0863-4492
5. Ewa Moric-Janiszewska https://orcid.org/0000-0003-1181-2824
6. Anna Szydłowska https://orcid.org/0000-0001-8288-5487

Streszczenie

W pracy przedstawiono historię choroby 17-letniej pacjentki, przyjętej na oddział kardiologii dziecięcej w stanie zagrożenia życia, z dusznością, desaturacją krwi do 90% oraz bólem w klatce piersiowej. Pacjentka przechorowała COVID-19 (nie była zaszczepiona), dodatkowo leczyła trądzik lekami estrogenowymi. W tomografii komputerowej klatki piersiowej stwierdzono masywne zmiany zatorowe w tętnicy płucnej i jej gałęziach. Po włączeniu heparyny pod kontrolą czasu kaolinowo-kefalinowego, a następnie warfaryny pod kontrolą międzynarodowego współczynnika znormalizowanego (*international normalised ratio*, INR) uzyskano regresję zmian, naczynie tętnicze uległo jednak zwężeniu do górnego płata prawego płuca. W czasie cewnikowania serca balonem poszerzono tętnicę i skutecznie ją udrożniono. Kontrolne badanie echokardiograficzne wykazało cofnięcie się zmian, zmniejszyły się wymiary prawego serca oraz ustąpiły cechy nadciśnienia płucnego. Podczas próby wysiłkowej pacjentka osiągnęła stopień wydolności 4. Po 2 miesiącach, ze względu na ochronę radiologiczną, zamiast kontrolnej tomografii komputerowej wykonano rezonans magnetyczny naczyń płucnych, stwierdzając częściowe udrożnienie tętnicy. Obecnie pacjentka nadal zażywa warfarynę (INR 2,5–3,5) i jest w dobrym stanie ogólnym; w przyszłości planuje się wykonanie u chorej scyntygrafii płuc.

Słowa kluczowe: zatorowość płucna, antykoncepcja hormonalna, SARS-CoV-2

Abstract

The paper presents the history of a 17-year-old patient admitted to the paediatric cardiology department in a life-threatening condition with dyspnoea, blood desaturation up to 90% and chest pain. The patient contracted COVID-19 (she was not vaccinated), and additionally treated her acne with oestrogen hormonal drugs. Computed tomography of the chest revealed massive embolic changes in the pulmonary artery and its branches. After introduction of heparin under the control of activated partial thromboplastin time and then warfarin under the control of international normalised ratio (INR), regression of changes was achieved; however, the arterial vessel narrowed up to the upper lobe of the right lung. During cardiac catheterisation, the vessel was widened with a balloon and successfully opened. Follow-up echocardiography showed regression of changes, the dimensions of the right heart decreased, and the features of pulmonary hypertension disappeared. During the exercise test, she reached stage 4. After 2 months, to avoid patient exposure to radiation, follow-up magnetic resonance imaging of pulmonary vessels was performed instead of computed tomography, showing partial restoration of the artery. Currently, the patient is still taking warfarin (INR 2.5–3.5), is in good general condition and a lung scan is planned in the future.

Keywords: pulmonary embolism, hormonal contraception, SARS-CoV-2

© 2022 Szydłowski et al. This is an open-access article distributed under the terms of the Creative Commons Attribution-NonCommercial-NoDerivatives License (CC BY-NC-ND). Reproduction is permitted for personal, educational, non-commercial use, provided that the original article is in whole, unmodified, and properly cited.

WSTĘP

Jednym z groźnych objawów choroby koronawirusowej 2019 (*coronavirus disease 2019*, COVID-19) jest nadkrzepliwość mogąca prowadzić do tworzenia się skrzeplin, które wraz z kierunkiem przepływu krwi mogą się osadzać w łożysku naczyń płucnych, w mózgu lub w naczyniach wieńcowych[1]. Ostra zatorowość płucna występuje na świecie z częstością około 1/1000 dorosłych osób rocznie i w Europie stanowi trzecią pod względem częstości przyczynę zgonów[2–4]. Przyczyną zgonu w przypadku ostrej zatorowości płucnej jest ostra niewydolność prawej komory, spowodowana nagłą mechaniczną niedrożnością naczyń płucnych, w wyniku czego gwałtownie wzrasta obciążenie następcze (*afterload*) prawej komory serca[5,6]. Zatorowość płucna u dzieci występuje bardzo rzadko i najczęściej stanowi konsekwencję wrodzonej trombofilii (np. nosicielstwo mutacji typu Leiden w genie *F5*, mutacja w genie *F2*, wrodzone niedobory inhibitorów krzepnięcia – białka C, białka S – czy wrodzona hiperhomocysteinemia związana z obecnością mutacji w genie *MTHFR*). Zatorowości mogą także sprzyjać urazy, zabiegi operacyjne, nadwaga czy palenie tytoniu[7–9]. U około 80% pacjentów zakrzepica powstaje w układzie żył głębokich kończyn dolnych i można ją podejrzewać, gdy w krótkim czasie pojawią się obrzęk na podudziu, bolesność – szczególnie podczas chodzenia – oraz zaczerwienienie lub zasinienie. Przedostanie się materiału zatorowego do tętnicy płucnej powoduje nagły ból w klatce piersiowej z narastającą gwałtownie dusznością i desaturacją krwi. Są to sygnały alarmowe, których nie można lekceważyć, i zawsze w takich przypadkach należy wykluczyć ostrą zatorowość płucną[10]. Istnieją również dane wskazujące na częstsze występowanie zatorowości u kobiet stosujących dwuskładnikowe tabletki antykoncepcyjne (DTA) zawierające estrogeny[11,12]. W prezentowanym przypadku do powstania zatorowości płucnej mogły się przyczynić przebycie COVID-19 oraz stosowanie estrogenowej antykoncepcji hormonalnej w celu leczenia trądziku młodzieńczego. Leczenie zatorowości płucnej powinno być włączone niezwłocznie, co może zapobiec dramatycznym powikłaniom[13–15].

OPIS PRZYPADKU

Zespół ratownictwa medycznego przywiózł 17-letnią pacjentkę do szpitala rejonowego z powodu powtarzających się zasłabnięć w domu, ostrego bólu w klatce piersiowej oraz napadu duszności. Podczas wizyty u lekarza rodzinnego 7 dni wcześniej występowały objawy infekcji górnych dróg oddechowych, z bólem gardła oraz w klatce piersiowej, katarem i złym samopoczuciem, do czego dołączyły nieżyt żołądkowo-jelitowy oraz ogólne osłabienie, pojawiły się też trudności z oddychaniem. Mimo braku gorączki do leczenia włączono antybiotyk. Podczas pobytu chorej w toalecie (oddanie moczu) wystąpił dramatyczny epizod zasłabnięcia bez utraty przytomności, poprzedzony pojawieniem się mroczków przed oczami. Istotne jest również, że od 4 tygodni pacjentka stosowała zapisane przez dermatologa w celu leczenia trądziku młodzieńczego DTA zawierające dwie substancje czynne, tj. etynyloestradiol oraz dienogest. W chwili przyjęcia do szpitala chora miała duszności, saturacja bez tlenu wynosiła 90%, po podaży tlenu 6 l/min wzrosła do 99–100%. Ponadto stwierdzono cechy infekcji kataralnej, podsychające śluzówki jamy ustnej, zaczerwienione gardło, nad polami płucnymi pojedyncze furczenia bez cech obturacji, znaczny wysiłek oddechowy. W trakcie pobytu w szpitalu odnotowano również chwilowe spadki saturacji do 77%, nasilające się szczególnie w pozycji na wznak, po uniesieniu tułowia następowała zaś poprawa do około 99–100% przy tlenoterapii biernej. Cały czas obecna była tachykardia 120–130/min. Badania laboratoryjne wykazały leukocytozę (81 tys./µl), stężenie białka C-reaktywnego (*C-reactive protein*, CRP) 15 mg/l, rozmaz krwi był przesunięty w kierunku neutrofilii, występowały trombocytopenia (140 tys./µl), podwyższone stężenie kreatyniny, nieprawidłowości w zakresie układu krzepnięcia, stężenie D-dimerów wynosiło 13 000 ng/ml, skrócony był też czas kaolinowo-kefalinowy (*activated partial thromboplastin time*, APTT) – 23 s (norma: 26–40 s). Dodatkowo stwierdzono podwyższone stężenie wysokoczułej troponiny T (141 pg/l; norma: 0–14 pg/l). W wykonanym w chwili przyjęcia badaniu elektrokardiograficznym (EKG) zaobserwowano przyspieszenie rytmu zatokowego do 130/min, prawogram, ujemne załamki T w odprowadzeniach V1–V3. Testy narkotykowe były negatywne. Wykonano tomografię komputerową (*computed tomography*, CT) klatki piersiowej, w której uwidoczniono masywne zmiany zatorowe wypełniające światło naczyń płucnych, i wobec rozpoznania zatorowości płucnej dziewczynka została przekazana do kliniki kardiologii dziecięcej w celu dalszego leczenia (ryc. 1).

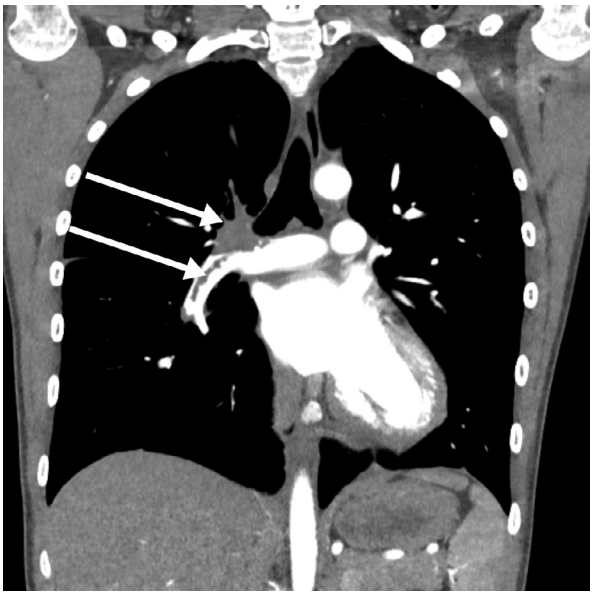

Ryc. 1. Tomografia komputerowa klatki piersiowej na początku choroby. Masywne skrzepliny w tętnicy płucnej oraz gałęziach (strzałki)

DOI: 10.15557/PiMR.2022.0028

Przy przyjęciu na oddział stan pacjentki był średnio ciężki, główne dolegliwości stanowiły duszność i ból w klatce piersiowej. Ani chora, ani jej rodzina nie byli szczepieni przeciwko drugiemu koronawirusowi ciężkiego ostrego zespołu oddechowego (*severe acute respiratory syndrome coronavirus 2*, SARS-CoV-2). Wykonany podczas pobytu na oddziale test łańcuchowej reakcji polimerazy (*polymerase chain reaction*, PCR) w kierunku zakażenia SARS-CoV-2 był ujemny, stwierdzono natomiast podwyższone miano przeciwciał w klasie IgG, świadczące o przebytej infekcji tym wirusem. Wprowadzono tlenoterapię bierną, utrzymywała się stała tachykardia 125–130/min oraz desaturacja 92–94%. Nad polami płucnymi nie stwierdzono patologicznych zmian osłuchowych, wątroba była niepowiększona, nie zaobserwowano obrzęków, ciśnienie tętnicze wynosiło 114/76 mm Hg, leukocytoza – 8,1 tys./µl, stężenie D-dimerów – 16 467 ng/ml. Wykonany zapis EKG wskazał niski woltaż załamków QRS, jak również zaburzenia okresu repolaryzacji. W badaniu echokardiograficznym występowały dominacja jam prawego serca, powiększenie prawego przedsionka i prawej komory, niskie objętościowo przepływy przez zastawki serca, niedomykalność zastawki trójdzielnej II stopnia z gradientem skurczowym podwyższonym do 45 mm Hg, przepływ krwi w pniu płucnym z cechami nadciśnienia, czas akceleracji (*acceleration time*, AcT) 53 ms (norma: >100 ms). Chorej zalecono leżenie w łóżku, założono kartę obserwacyjną z bilansem płynów, wykonywano pomiar ciśnienia tętniczego co 2 godziny, monitorowano czynność serca, oddech i saturację, stosowano tlenoterapię bierną, nawadnianie pozajelitowe, odstawiono DTA i włączono wlew heparyny w dawce terapeutycznej 15 j./kg/godz. w 4 godzinnych dawkach, pod kontrolą APTT. Ponadto włączono antybiotyk i maleinian enalaprylu. W badaniach laboratoryjnych stwierdzono APTT 23 s, stężenie D-dimerów prawie się nie zmieniło i miało wartość 16 000 ng/ml. W następnych godzinach stan pacjentki był stabilny, kontynuowano dożylny wlew heparyny oraz tlenoterapię bierną. Po kilku godzinach leczenia dziewczynka stwierdziła wyraźną poprawę samopoczucia, mniejszą duszność oraz mniejszy ból w klatce piersiowej, ale nadal dominowało ogólne osłabienie. Przy tlenoterapii biernej saturacja utrzymywała się w granicach 98–100%. W momencie włączenia heparyny pacjentka była w 3. dobie obfitego krwawienia miesiączkowego i wskutek podawania heparyny krwawienie przedłużyło się o kolejne 3 doby. Miarą poprawy stanu chorej były systematyczne zmniejszanie się duszności i bólu w klatce piersiowej oraz wyraźna poprawa samopoczucia, jak również poprawa wskaźników laboratoryjnych. Saturacja utrzymywała się na stałym poziomie 98–100%. Potwierdzono trombocytopenię (do 153 tys./µl), wskaźniki stanu zapalnego były ujemne.

Po 10 dniach powtórzono CT klatki piersiowej i w obrazie zaobserwowano znaczną regresję zmian zatorowych w naczyniach płucnych. Zmieniono leczenie, odstawiono heparynę w ciągłym wlewie, podano enoksaparynę sodową w dawce 100 j.m./kg m.c. (1 mg/kg m.c.) 2 razy na dobę oraz warfarynę w dawce 3–5 mg/dobę pod kontrolą międzynarodowego współczynnika znormalizowanego (*international normalised ratio*, INR). Po upewnieniu się, że INR zawiera się w zakresie 2,8–3,5, dziewczynkę wypisano do domu w stanie dobrym z zaleceniem stosowania warfaryny. Przy wypisie płytki krwi miały wartości prawidłowe, podobnie jak stężenie D-dimerów, wskaźnik INR wynosił 2,94, a wskaźnik protrombiny 34,7% (norma: 80–120%). Kontrolne badanie echokardiograficzne ujawniło zmniejszenie wymiarów prawego serca oraz wydłużenie AcT z 53 ms do 132 ms. Utrzymywała się natomiast niedomykalność zastawki trójdzielnej umiarkowanego stopnia z falą zwrotną i gradientem około 42 mm Hg, świadcząca o nadal utrzymującym się nadciśnieniu w tętnicy płucnej. Z tego względu, aby sprawdzić skuteczność leczenia, po kolejnych 2 miesiącach u pacjentki ponownie wykonano CT klatki piersiowej, stwierdzając prawie całkowitą regresję zmian, uwidoczniono jednak znaczne zwężenie światła tętnicy do płata górnego prawego płuca na odcinku około 6 mm (ryc. 2). Ponadto w segmencie III płuca prawego widoczne były pasmowate obszary zmniejszonej powietrzności oraz towarzyszące pasma włókniste.

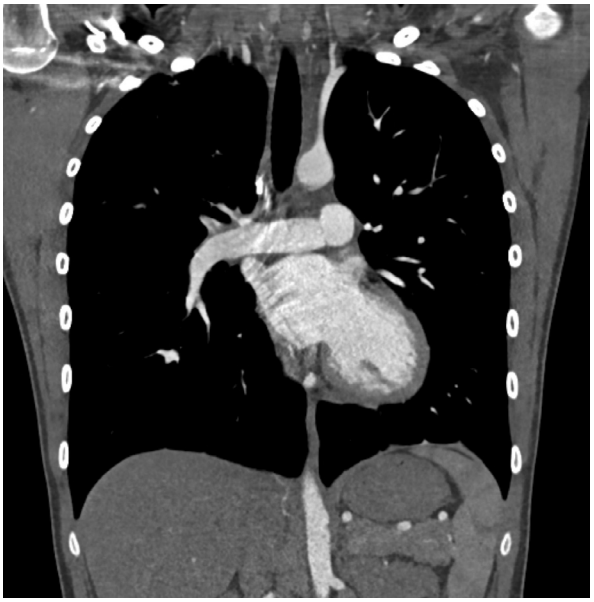

Ryc. 2. Kontrolna tomografia komputerowa po 2 miesiącach. Częściowa rekanalizacja tętnicy do płata górnego prawego płuca (zwężenie do 1 mm na odcinku 6 mm), słabsze zakontrastowanie rozgałęzień tętnic segmentowych w obrębie płata górnego prawego płuca

W czasie pobytu pacjentki na oddziale wartości parametrów laboratoryjnych były prawidłowe, INR wynosił 3,26, badanie echokardiograficzne ujawniło dalsze zmniejszenie wymiarów prawego serca oraz mniejszą niedomykalność zastawki trójdzielnej (obecnie śladową) z gradientem 30 mm Hg, czas AcT wynosił 143 ms. W EKG zmieniła się oś serca, pojawił się normogram, ale nadal obecna była niska amplituda zespołów QRS. Wykonano również próbę wysiłkową według zmodyfikowanego protokołu Bruce'a,

 DOI: 10.15557/PiMR.2022.0028

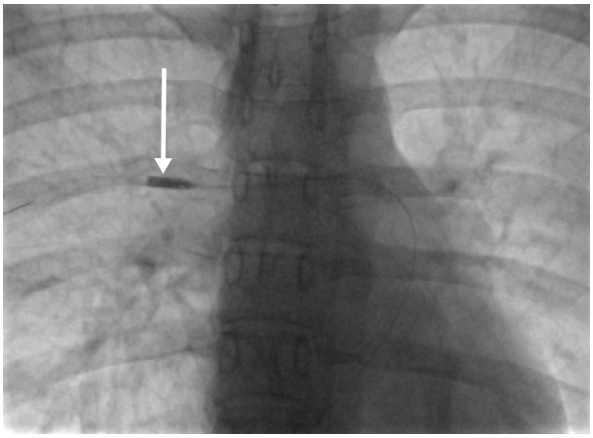

Ryc. 3. Cewnikowanie serca. Przezskórna balonowa angioplastyka proksymalnej części gałęzi górnopłatowej prawej tętnicy płucnej cewnikiem balonowym 3,5 × 12 mm (strzałka)

Ryc. 4. Rezonans magnetyczny serca i naczyń płucnych ukazujący częściową rekanalizację niedrożnego wcześniej odgałęzienia prawej tętnicy płucnej. W proksymalnej części tętnicy do segmentu III płuca prawego zwężenie do około 2 mm (strzałka). Przed zwężeniem tętnica 5 mm, za zwężeniem 4,5 mm. Innych zwężeń tętnic płucnych ani niedrożności naczyń nie stwierdzono. Nie uwidoczniono resztkowego materiału zatorowego

którą przerwano na stopniu 4 z powodu zmęczenia pacjentki. W trakcie próby nie zaobserwowano zaburzeń rytmu serca ani zmian odcinka ST-T. Pacjentce przestały wypadać włosy, które wcześniej wypadały bardzo intensywnie, co mogło mieć związek z przebytą infekcją koronawirusem. Wyniki CT skonsultowano z kardiologiem interwencyjnym i zakwalifikowano dziewczynkę do cewnikowania serca, podczas którego wykonano skuteczną przezskórną balonową angioplastykę proksymalnej części gałęzi górnopłatowej prawej tętnicy płucnej (ryc. 3).

Z uwagi na ochronę radiologiczną zamiast kontrolnego CT płuc po 2 miesiącach wykonano rezonans magnetyczny (*magnetic resonance*, MR) serca i naczyń płucnych, stwierdzając częściową rekanalizację prawej gałęzi płucnej (ryc. 4). Obecnie pacjentka jest w pełni wydolna, przyjmuje warfarynę (INR w granicach 2,9–3,5) i chce powrócić do aktywności fizycznej.

OMÓWIENIE

Lekarz rodzinny, do którego zgłosiła się pacjentka z objawami obejmującymi duszność, osłabienie, kaszel, ból w klatce piersiowej, początkowo podejrzewał infekcję. Jednak wobec nasilania się objawów w ciągu kilku następnych dni matka wezwała pogotowie ratunkowe, które przewiozło dziewczynkę do najbliższego szpitala. Tu wykonano CT klatki piersiowej i rozpoznano zatorowość płucną. Choroba ta rzadko występuje u dzieci i młodzieży, dlatego ustalenie właściwego rozpoznania może nastręczyć trudności. Najczęstszą etiologią zatorowości płucnej u dzieci są wrodzone defekty układu krzepnięcia (trombofilie) występujące rodzinnie[2,4]. Dobrze zebrany wywiad często ujawnia, że u członków rodziny występowały incydenty zakrzepowe w kończynach dolnych, udary mózgu czy zawały serca, często o dramatycznym przebiegu.

Jak dotąd w literaturze światowej nie ma zbyt wielu opisów dotyczących stosowania DTA w przebiegu infekcji COVID-19, w wyniku czego doszłoby do masywnej zatorowości płucnej. Valenzuela-Vallejo i wsp. opisali przypadek 45-letniej kobiety zarażonej wirusem SARS-CoV-2, z nadwagą (kolejny czynnik ryzyka rozwoju zakrzepicy), przyjmującej długotrwale DTA, której aktywnymi składnikami były lewonorgestrel (syntetyczny progestagen, a zarazem składnik tabletek antykoncepcyjnych jedno- i/lub dwuskładnikowych) oraz estradiol (jeden z trzech naturalnie występujących hormonów z grupy estrogenów), która została objęta leczeniem, z objawami wstrząsu w wyniku masywnej zatorowości płucnej wymagającej trombolizy. Autorzy omawiają wpływ czynników ryzyka na rozwój zatorowości, a także apelują o zgłaszanie podobnych przypadków[11].

Jak wykazały badania wieloośrodkowe, ryzyko choroby zakrzepowej u kobiet stosujących DTA jest około 3,5-krotnie wyższe niż w grupie kobiet nieużywających tych środków, przy czym (co podkreślają Keenan i wsp.) największe ryzyko zakrzepicy istnieje w pierwszym roku stosowania DTA. Ci sami autorzy wskazują, że jeśli u kobiety przyjmującej DTA zostanie dodatkowo wykryta trombofilia, wówczas ryzyko zakrzepicy wzrasta aż 62-krotnie w pierwszym roku stosowania DTA i 25-krotnie po pierwszym roku. Wśród czynników ryzyka zakrzepicy, poza stosowaniem DTA, wymienia się również wiek pacjentki, otyłość i palenie papierosów[12].

U dzieci zatorowość płucna najczęściej ma podłoże genetyczne związane z wrodzoną trombofilią, ale mogą jej także sprzyjać przebyte operacje (zatory tłuszczowe), nadwaga oraz urazy. Ostatnio dołączył się w tej grupie wiekowej dodatkowy czynnik ryzyka związany z infekcją SARS-CoV-2.

DOI: 10.15557/PiMR.2022.0028

U opisywanej pacjentki na powstanie zatorowości złożyło się kilka niesprzyjających okoliczności, a mianowicie dziewczynka przebyła zakażenie koronawirusem, a ponadto stosowała hormonalne leki antykoncepcyjne z komponentą estrogenową w celu leczenia trądziku młodzieńczego[11,12]. O przebytej infekcji SARS-CoV-2 świadczyły znamiennie podwyższone wartości przeciwciał w klasie IgG, jak również wypadanie włosów, które może być jednym z odległych objawów przechorowania COVID-19. W miarę trwania pandemii wiemy coraz więcej o wczesnych i odległych skutkach zakażenia koronawirusem oraz o objawach, na podstawie których rozpoznaje się zakażenie, a także o objawach odległych u dzieci, tj. wieloukładowym zespole zapalnym związanym z COVID-19 (*paediatric inflammatory multisystem syndrome temporally associated with SARS-CoV-2*, PIMS-TS). Masywna zatorowość płucna jest stanem bezpośredniego zagrożenia życia i stan pacjenta zależy od tego, jaki obszar tętnic płucnych i w jakim czasie zostanie zablokowany przez skrzepliny. Im bardziej blokują one przepływ krwi i im szybciej ten proces postępuje, tym groźniejszy jest przebieg choroby i gorsze rokowanie. Wystąpienie ostrego bólu w klatce piersiowej u młodych osób najczęściej jest spowodowane prozaiczną, mało istotną przyczyną, np. przemęczeniem, infekcją, urazem czy niewłaściwą pozycją ciała (gry na komputerze, smartfonie), niekiedy zaś bardziej istotnymi okolicznościami, jak np. zażywanie narkotyków, dopalaczy itd. Wśród tych przyczyn mogą być też tak poważne, jak zatorowość płucna. Zatem wystąpienie ostrego bólu w klatce piersiowej z dusznością i desaturacją oraz obniżeniem tolerancji wysiłku zawsze wymaga najwyższej troski i takiego chorego warto przekazać pod opiekę ośrodka dysponującego specjalistyczną diagnostyką laboratoryjną i obrazową, gdyż lekarz rodzinny czy lekarz podstawowej opieki zdrowotnej ma ograniczone możliwości udzielenia właściwej, szybkiej pomocy w swoim gabinecie. Tak więc jego rola polega na wstępnym rozpoznaniu zagrożenia i oszacowaniu ryzyka, bo przecież nie każdy przypadek bólu w klatce piersiowej wymaga takiego zaangażowania. W przypadku zakrzepicy leczenie heparyną musi zostać włączone niezwłocznie; obfite, trwające od kilku dni krwawienie miesiączkowe u opisywanej dziewczynki nie stanowiło przeciwwskazania do zastosowania takiej terapii. W ostrej zatorowości płucnej należy brać również pod uwagę włączenie alteplazy. Lek ten powoduje przemianę plazminogenu w plazminę, która rozpuszcza skrzepliny, powinien jednak być stosowany we wczesnej fazie stanów zakrzepowych. U opisanej pacjentki czas, jaki upłynął od momentu wystąpienia pierwszych objawów, wynosił kilka dni i włączenie heparyny jako pierwszego leku okazało się postępowaniem skutecznym[2].

WNIOSKI

Ostry ból w klatce piersiowej połączony z dusznością i desaturacją krwi może być spowodowany zatorowością płucną. Do lekarza rodzinnego mogą się zgłaszać młodzi pacjenci z takimi objawami oraz dodatkowo zakażeniem SARS-CoV-2. W takiej sytuacji od szybkości ustalenia właściwego rozpoznania i włączenia odpowiedniego leczenia będzie zależeć dalszy los chorego.

Konflikt interesów

Autorzy nie zgłaszają żadnych finansowych ani osobistych powiązań z innymi osobami lub organizacjami, które mogłyby negatywnie wpłynąć na treść publikacji oraz rościć sobie prawo do tej publikacji.

Piśmiennictwo

1. Tilliridou V, Kirkbride R, Dickinson R et al.: Pulmonary embolism severity before and during the COVID-19 pandemic. Br J Radiol 2021; 94: 20210264.
2. Konstantinides SV, Meyer G, Becattini C et al.; ESC Scientific Document Group: 2019 ESC guidelines for the diagnosis and management of acute pulmonary embolism developed in collaboration with the European Respiratory Society (ERS). Eur Heart J 2020; 41: 543–603.
3. Cushman M: Epidemiology and risk factors for venous thrombosis. Semin Hematol 2007; 44: 62–69.
4. Galiè N, Humbert M, Vachiery JL et al.; ESC Scientific Document Group: 2015 ESC/ERS guidelines for the diagnosis and treatment of pulmonary hypertension: the Joint Task Force for the Diagnosis and Treatment of Pulmonary Hypertension of the European Society of Cardiology (ESC) and the European Respiratory Society (ERS): endorsed by: Association for European Paediatric and Congenital Cardiology (AEPC), International Society for Heart and Lung Transplantation (ISHLT). Eur Heart J 2016; 37: 67–119.
5. Greyson C, Xu Y, Lu L et al.: Right ventricular pressure and dilation during pressure overload determine dysfunction after pressure overload. Am J Physiol Heart Circ Physiol 2000; 278: H1414–H1420.
6. de Perrot M, Granton J, Fadel E: Pulmonary hypertension after pulmonary emboli: an underrecognized condition. CMAJ 2006; 174: 1706.
7. Alkarithi G, Duval C, Shi Y et al.: Thrombus structural composition in cardiovascular disease. Arterioscler Thromb Vasc Biol 2021; 41: 2370–2383.
8. Böhm JK, Güting H, Thorn S et al.; CENTER-TBI Participants and Investigators: Global characterisation of coagulopathy in isolated traumatic brain injury (iTBI): a CENTER-TBI analysis. Neurocrit Care 2021; 35: 184–196.
9. Huang LW, Li LL, Li J et al.: Association of the methylenetetrahydrofolate reductase (*MTHFR*) gene variant C677T with serum homocysteine levels and the severity of ischaemic stroke: a case-control study in the southwest of China. J Int Med Res 2022; 50: 3000605221081632.
10. Cohen AT, Agnelli G, Anderson FA et al.; VTE Impact Assessment Group in Europe (VITAE): Venous thromboembolism (VTE) in Europe. The number of VTE events and associated morbidity and mortality. Thromb Haemost 2007; 98: 756–764.
11. Valenzuela-Vallejo L, Corredor-Orlandelli D, Alzate-Ricaurte S et al.: Hormonal contraception and massive pulmonary embolism in a COVID-19 ambulatory patient: a case report. Clin Pract 2021; 11: 914–918.
12. Keenan L, Kerr T, Duane M et al.: Systematic review of hormonal contraception and risk of venous thrombosis. Linacre Q 2018; 85: 470–477.
13. Shi C, Tingting W, Li JP et al.: Comprehensive landscape of heparin therapy for COVID-19. Carbohydr Polym 2021; 254: 117232.
14. Rousseau H, Del Giudice C, Sanchez O et al.: Endovascular therapies for pulmonary embolism. Heliyon 2021; 7: e06574.
15. Coghlan JG, Rothman AMK, Hoole SP: Balloon pulmonary angioplasty: state of the art. Interv Cardiol 2021; 16: e02.