© Pediatr Med Rodz 2022, 18 (2), p. 163–168
DOI: 10.15557/PiMR.2022.0024

Otrzymano: 01.03.2022
Zaakceptowano: 15.06.2022
Opublikowano: 16.09.2022

Beata Jurkiewicz, Joanna Samotyjek

Trudności w leczeniu zabiegowym chorych z cystynurią – opis przypadku

Difficulties in the surgical treatment of patients with cystinuria – a case report

Klinika Chirurgii Dziecięcej i Urologii Dziecięcej, Centrum Medyczne Kształcenia Podyplomowego, Warszawa. Kierownik Kliniki: Dr hab. n. med. Beata Jurkiewicz, prof. CMKP
Adres do korespondencji: Joanna Samotyjek, Klinika Chirurgii Dziecięcej i Urologii Dziecięcej CMKP, ul. Marii Konopnickiej 65, 05-092 Łomianki, tel.: +48 22 765 72 54, e-mail: joanna@samotyjek.pl

ORCID iDs
1. Beata Jurkiewicz https://orcid.org/0000-0001-5112-3316
2. Joanna Samotyjek https://orcid.org/0000-0002-3955-6685

Streszczenie

Cystynuria jest chorobą uwarunkowaną genetycznie, dziedziczoną w sposób autosomalny recesywny. Odpowiadają za nią dwa zidentyfikowane geny: *SLC3A1* (chromosom 2p21) i *SL7A9* (chromosom 19q12), a ich mutacje powodują dużą zmienność kliniczną przebiegu choroby. W ciągu ostatnich 10 lat zaobserwowano wzrost częstości występowania cystynurii, która wynosi obecnie około 1:7000 noworodków. Obok mukowiscydozy jest to jedna z najczęstszych chorób o tym typie dziedziczenia. Jej obraz kliniczny obejmuje zwykle aktywne powstawanie złogów (co najmniej 2 razy w ciągu roku) i krótkie okresy remisji. Cystynuria stosunkowo szybko doprowadza do przewlekłej niewydolności nerek. Pacjenci z tą chorobą wymagają stałego nadzoru, a także kontrolowania wyników leczenia. W niniejszej pracy przedstawiono przypadek 17-letniego chłopca, u którego w wieku 3 miesięcy rozpoznano cystynurię, a w badaniu ultrasonograficznym stwierdzono pierwsze złogi w układach kielichowo-miedniczkowych obu nerek. Bezpośrednio po ustaleniu rozpoznania zwiększono podaż płynów, rozpoczęto leczenie kaptoprilem i mieszanką cytrynianów (roztwór Shohla), które w latach późniejszych zamieniono na cytrynian potasu i tiopronin. Wdrożone leczenie zachowawcze i stała opieka nefrologiczna nie uchroniły pacjenta przed nawrotami choroby. U chorego wykonano łącznie 40 procedur zabiegowych, od małoinwazyjnych zabiegów endoskopowych (litotrypsja pozaustrojowa, przezskórna nefrolitotrypsja, litotrypsja ureteroskopowa, wsteczna chirurgia śródnerkowa), do konieczności trzykrotnego przeprowadzenia operacji otwartej, polegającej na całkowitym oczyszczeniu nerki z zalegających złogów.

Słowa kluczowe: cystynuria, dzieci, kamica układu moczowego

Abstract

Cystinuria is an autosomal recessive disorder. Two genes responsible for cystinuria have been identified: *SLC3A1* (chromosome 2p21) and *SL7A9* (chromosome 19q12). Their mutations cause high clinical variability in the course of the disorder. Over the past 10 years, an increase in the prevalence of cystinuria has been observed, which is now approximately 1:7,000 newborns. Similarly to cystic fibrosis, it is one of the most common diseases with this pattern of inheritance. Its clinical picture usually includes active stone formation (at least twice a year) and short periods of remission. Cystinuria relatively quickly leads to chronic renal failure. Patients with this disorder require constant supervision as well as monitoring of treatment outcomes. This paper presents a case of a 17-year-old boy diagnosed with cystinuria at the age of 3 months, when first bilateral pelvicalyceal stones were found on ultrasound. Immediately after the diagnosis, fluid supply was increased, treatment with captopril and a mixture of citrates (Shohl's solution) was initiated, which in later years was switched to potassium citrate/tiopronin. The implemented conservative treatment and constant nephrological care failed to prevent relapses in the patient. The boy underwent a total of 40 surgical interventions, including minimally invasive endoscopic procedures (extracorporeal lithotripsy, percutaneous nephrolithotripsy, ureteroscopic lithotripsy, retrograde intrarenal surgery) and three open surgeries to completely remove kidney stones.

Keywords: cystinuria, children, urolithiasis

© 2022 Jurkiewicz et al. This is an open-access article distributed under the terms of the Creative Commons Attribution-NonCommercial-NoDerivatives License (CC BY-NC-ND). Reproduction is permitted for personal, educational, non-commercial use, provided that the original article is in whole, unmodified, and properly cited.

WSTĘP

Kamica układu moczowego charakteryzuje się tworzeniem złogów w drogach moczowych. Występuje u około 1–20% społeczeństwa. Jej częstość zależy od czynników genetycznych i środowiskowych[1]. Dzieci stanowią 2–10% wszystkich chorych z kamicą. W krajach rozwiniętych obserwuje się gwałtowny wzrost zachorowalności, spowodowany zmianami nawyków żywieniowych, dietą z dużą zawartością soli, otyłością, cukrzycą typu 2, nadciśnieniem tętniczym, niekontrolowaną podażą preparatów wielowitaminowych i suplementów diety[2]. Wprawdzie dieta bogatoresztkowa zmniejsza absorpcję wapnia w przewodzie pokarmowym, ale zwiększona podaż białka powoduje zwiększone wydalanie kwasu moczowego, a nadmiar soli obniża stężenie inhibitorów krystalizacji, co ułatwia tworzenie się jąder krystalizacji[2].

U dzieci najczęściej mamy do czynienia z kamicą na podłożu zaburzeń metabolicznych. Wrodzony defekt przemiany metabolicznej często doprowadza do tzw. kamicy aktywnej, tj. tworzenia w ciągu roku co najmniej dwóch kamieni potwierdzonych badaniem obrazowym. W celu ustalenia etiologii kamicy wykonuje się badania określające występowanie zaburzeń gospodarki elektrolitowej w surowicy krwi i w moczu. W surowicy krwi ocenia się: morfologię, stężenia mocznika i kreatyniny, wapnia, kwasu moczowego, fosforanów nieorganicznych, magnezu, sodu, potasu, parathormonu (PTH), hormonu tyreotropowego (*thyroid stimulating hormone*, TSH) i witaminy D ($1,25(OH)_2D_3$). W dobowej zbiórce moczu bada się stężenia wapnia, fosforanów, kwasu moczowego, cystyny. Na podstawie tych badań można określić najczęstsze zaburzenia, do których należą: hiperkalciuria (zwiększone wydalanie wapnia), hiperoksaluria (zwiększone wydalanie szczawianów), hiperurykozuria (zwiększone wydalanie kwasu moczowego), hipocytraturia (zmniejszone wydalanie cytrynianów), hipomagnezuria (zbyt niskie stężenie jonów magnezu) i cystynuria (nadmierne wydalanie cystyny)[3].

Cystynuria stanowi rzadką, ale istotną przyczynę występowania kamieni nerkowych. Jest to choroba uwarunkowana genetycznie, polegająca na zaburzeniu resorpcji cysteiny oraz innych aminokwasów, takich jak arginina, lizyna i ornityna, w proksymalnych kanalikach nerkowych. Wszystkie wymienione aminokwasy osiągają wysokie stężenie w moczu, ale tylko w przypadku cysteiny – ze względu na niską rozpuszczalność cystyny w moczu – istnieje ryzyko tworzenia się złogów w drogach moczowych, które utrzymuje się przez całe życie. Złogi wytrącają się przy obniżonym pH moczu. Aminokwas cysteina występuje obficie we wszystkich białkach i po rozłożeniu bardzo szybko się utlenia, tworząc cystynę (dwie cząstki cysteiny połączone mostkiem disiarczkowym). Cysteina odgrywa ważną rolę w odtruwaniu organizmu z metali ciężkich, chroni przed szkodliwym działaniem alkoholu, tytoniu i jest niezbędna do syntezy białek osocza, kreatyny, glukagonu i insuliny[4].

Cystynuria jest chorobą dziedziczoną autosomalnie recesywnie. Odpowiadają za nią dwa zidentyfikowane geny: *SLC3A1* (chromosom 2p21) i *SL7A9* (chromosom 19q12), a mutacje tych genów powodują dużą zmienność kliniczną przebiegu choroby. W ciągu ostatnich 10 lat zaobserwowano wzrost częstości występowania cystynurii, która wynosi obecnie około 1:7000 noworodków. Obok mukowiscydozy jest to jedna z najczęstszych chorób o tym typie dziedziczenia.

U dzieci cystynuria jest przyczyną kamicy tylko u 1–2% pacjentów. Prawidłowe dobowe wydalanie cystyny z moczem wynosi 70 mg/dobę, u chorych dzieci przekracza 400 mg/dobę, a często sięga aż do stężenia 1300 mg cystyny/1 g kreatyniny w 24-godzinnej zbiórce moczu. Dodatkową trudność w ocenie ilości jej wydalania sprawia fakt, że u pacjentów z wytworzonymi złogami wydalanie wolnej cystyny może być zaniżone przez jej aktywne odkładanie się na istniejących konkrementach[5].

U większości chorych z cystynurią złogi tworzą się w pierwszych dwóch dekadach życia, ale występuje duża zmienność obrazu klinicznego. U ponad 80% pacjentów objawy choroby rozwijają się w pierwszych latach życia.

OPIS PRZYPADKU

Pacjent, chłopiec obecnie 17-letni, pozostaje pod opieką Kliniki Chirurgii Dziecięcej i Urologii Dziecięcej Centrum Medycznego Kształcenia Podyplomowego (CMKP) od 4. roku życia. Dziecko urodziło się w 34. tygodniu ciąży. Prenatalnie w badaniu ultrasonograficznym (USG) stwierdzono jedynie poszerzenie miedniczki nerkowej po stronie prawej.

W wieku **3 miesięcy** z powodu zakażenia układu moczowego chłopiec został skierowany do szpitala, gdzie wykonano badania diagnostyczne i rozpoznano obustronną kamicę nerkową. W badaniu USG w nerce lewej znaleziono złogi: 1–2 mm w kielichach i 9 mm w miedniczce. W nerce prawej znaleziono drobne złogi 1–2 mm w kielichach środkowych i 2–3 mm w kielichu dolnym. W trakcie pobytu w szpitalu wysunięto podejrzenie cystynurii i zalecono utrzymywanie diurezy około 600–800 ml/dobę, kaptopril w dawce 1,75 mg/kg masy ciała, mieszankę Shohla 3 razy dziennie (1 ml, 1 ml, 2 ml) i sulfametoksazol w dawce 30 mg/kg masy ciała + trimetoprim w dawce 6 mg/kg masy ciała w 2 dawkach na dobę.

W wieku **8 miesięcy** chłopiec ponownie trafił do szpitala z powodu zakażenia układu moczowego. Masa ciała wynosiła 8400 g. W badaniu ogólnym moczu leukocyty gęsto pokrywały pole widzenia; z posiewu moczu wyhodowano *E. coli*. W badaniu USG uwidoczniono obustronną kamicę nerkową – drobne złogi obustronnie w kielichach, a w miedniczce po stronie lewej złóg 9 mm. W trakcie hospitalizacji kilkakrotnie określono stężenie cystyny wydalanej z moczem, które wynosiło: 1444, 1545, 1615 mg/1 g kreatyniny. Badania wykonano również u członków rodziny pacjenta: u matki stężenie cystyny wynosiło 177 mg/1 g kreatyniny, u ojca – 265 mg/1 g kreatyniny, u babci dziecka (ze strony ojca) – 281 mg/1 g kreatyniny. Wykonano też badanie dobowego pH moczu (w trakcie podawania mieszanki Shohla) (tab. 1). Na podstawie otrzymanych wyników zmodyfikowano

DOI: 10.15557/PiMR.2022.0024

Lp.	Godzina badania	pH moczu
1	10.30	7,47
2	12.00	7,01
3	12.25	7,22
4	12.39	7,30
5	14.05	7,04
6	16.05	7,62
7	17.15	7,13
8	19.00	7,49
9	21.00	7,49
10	22.15	6,88
11	02.00	7,58

Tab. 1. Profil dobowego pH moczu u opisywanego pacjenta w wieku 8 miesięcy

zalecenia dla pacjenta, zwiększając dawkę mieszanki Shohla do 4 razy dziennie (2 ml, 2 ml, 3 ml, 3 ml). Dziecko pozostało pod ambulatoryjną opieką nefrologiczną.

W wieku **2 lat i 3 miesięcy** u chłopca wykonano kontrolne badanie USG, w którym w nerce lewej znaleziono złóg 18 × 16 × 12 mm. Kontynuowano leczenie zachowawcze, a niecały rok później, gdy pacjent miał **3 lata**, badanie USG wykazało, że złóg w nerce lewej osiągnął wymiary 24 × 24 mm. Chłopiec został zakwalifikowany do zabiegu litotrypsji pozaustrojowej (*extracorporeal shock wave lithotripsy*, ESWL), którą wykonano trzykrotnie z miernym efektem. Po zabiegach pacjent częściowo wydalał złogi, ale w kontrolnych badaniach USG nigdy nie udało się uzyskać ich całkowitego rozkruszenia i ewakuacji.

W wieku **5 lat** wykonano u pacjenta tomografię komputerową (*computed tomography*, CT) układu moczowego oraz renoscyntygrafię i stwierdzono odlewowy złóg w nerce lewej o średnicy 4 cm. Funkcja nerki lewej w badaniu renoscyntygraficznym wynosiła 43,77% efektywnego przepływu osocza (*effective renal plasma flow*, ERPF; parametr umożliwiający ocenę udziału procentowego obu nerek w oczyszczaniu). Chłopiec został zakwalifikowany do operacji otwartej – **pyelolitotomii z jednoczasowym usunięciem endoskopowym złogów z kielichów nerki**. Zabieg przebiegł bez powikłań. Po operacji nie stwierdzono złogów resztkowych w nerce. W badaniach kontrolnych stężenie cystatyny C oraz klirens kreatyniny oceniono jako prawidłowe.

W wieku **5 lat i 8 miesięcy** chłopiec w trybie pilnym ponownie został przyjęty do szpitala autorek, gdzie stwierdzono w pęcherzu złóg o średnicy 40 × 20 mm, w moczowodzie dwa złogi o średnicy 10–12 mm i w miedniczce nerki złóg o średnicy 20 mm. Wykonano zabieg endoskopowy usunięcia złogów wypełniających górne drogi moczowe po stronie lewej. W kontrolnym badaniu USG po zabiegu znaleziono tylko złóg 6–7 mm w moczowodzie. W badaniu składu chemicznego największego złogu wykryto w 100% szczawian wapnia.

W wieku **6 lat** pacjent został hospitalizowany w trybie pilnym w ośrodku autorek z powodu zatrzymania moczu. W badaniach stwierdzono złóg 8 mm, który utkwił w cewce moczowej, całkowicie zamykając jej światło.

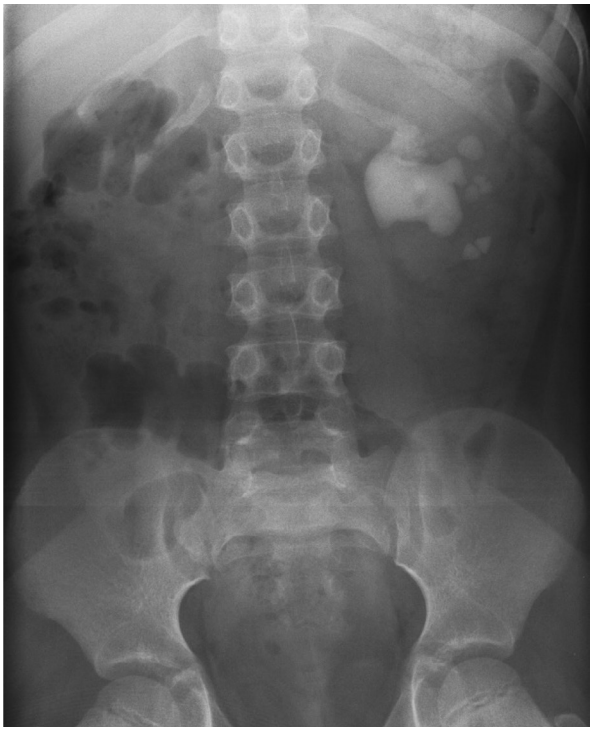

Ryc. 1. Badanie USG – złóg odlewowy w nerce lewej, średnica złogu 42 mm. Opisywany pacjent został zakwalifikowany do reoperacji pyelolitotomii z endoskopowym usunięciem złogów z kielichów

Rozkruszono go endoskopowo i pozostawiono do samoistnej ewakuacji.

W kolejnych latach chłopiec pozostawał pod opieką nefrologiczną i w jej ramach okresowo był poddawany badaniom kontrolnym. Wykonano między innymi tzw. próbę Mayera (próba kolorymetryczna cyjankowo-nitroprusydkowa), oceniającą dobowe wydalanie cystyny i aminokwasów dwuzasadowych, otrzymując wynik dodatni. Do leczenia wprowadzono dodatkowo cytrynian potasu w dawce 2 × 1 tabl. i tioproninę 5 × 1 tabl. 100 mg, ale nadal obserwowano tworzenie się konkrementów. Złogi te częściowo ewakuowały się samoistnie (nawet do średnicy 9 mm) lub w wyniku wykonywania zabiegów (dwukrotnie ESWL i jeden zabieg litotrypsji ureteroskopowej – *ureterorenoscopic lithotripsy*, URSL).

W wieku **9 lat** w kolejnym kontrolnym badaniu USG u chłopca stwierdzono złóg odlewowy w nerce lewej o średnicy 42 mm (ryc. 1). Pacjent został zakwalifikowany do ponownej **pyelolitotomii z endoskopowym usunięciem złogów** i w trakcie jednej operacji usunięto wszystkie złogi. Po zabiegu nie stwierdzono obecności złogów w badaniach obrazowych (ryc. 2). Pierwszy kamień pojawił się pół roku później i ponownie zablokował cewkę moczową. W trybie pilnym wykonano uretrolitotrypsję endoskopową, całkowicie rozkruszając złóg.

Przez następne 4 lata chłopiec pozostawał pod kontrolą ambulatoryjną, okresowo wykonywano u niego kontrolne badania USG, w których stwierdzano jedynie drobne złogi, które samoistnie się ewakuowały. Rodzice potwierdzali, że dziecko przyjmuje wszystkie przepisane leki.

 DOI: 10.15557/PiMR.2022.0024

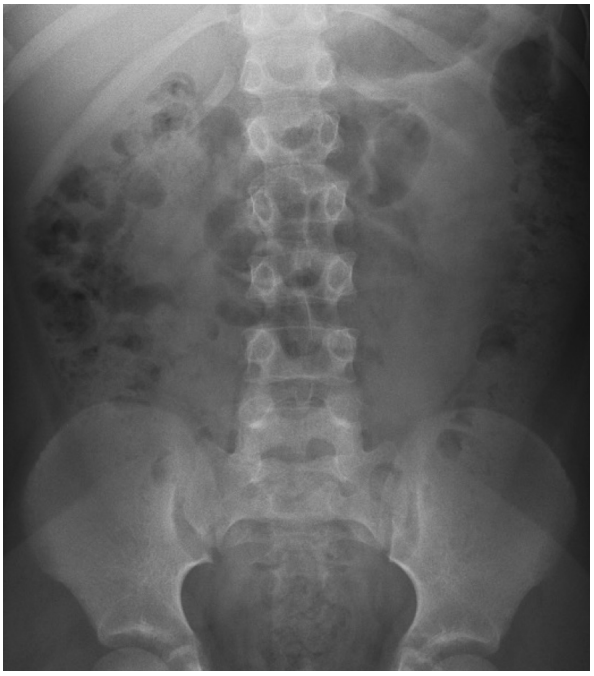

Ryc. 2. Kontrolne zdjęcie rentgenowskie po zabiegu – pacjent bez złogów

Ryc. 3. Urografia u opisywanego pacjenta – widoczne zwężenie podmiedniczkowe po stronie lewej

W wieku **14 lat** w kolejnym badaniu USG u chłopca stwierdzono złóg o wymiarach 36 × 18 mm z zastojem w nerce lewej. W wykonanym badaniu urograficznym (ryc. 3) wysunięto podejrzenie zwężenia podmiedniczkowego, wywołanego prawdopodobnie przewlekłym stanem zapalnym dróg moczowych. Chłopiec został zakwalifikowany do **zabiegu usunięcia złogu z jednoczasowym usunięciem zwężenia podmiedniczkowego**. Podczas operacji usunięto wszystkie złogi i zwężenie. Zabieg powikłany był przeciekiem okołonerkowym, który ustąpił samoistnie. Pół roku później w badaniach USG stwierdzono obecność drobnych złogów w nerce lewej. Dzięki usunięciu zwężenia podmiedniczkowego uzyskano możliwość wykonywania zabiegów endoskopowych typu wstecznej chirurgii śródnerkowej (*retrograde intrarenal surgery*, RIRS). Kilkakrotnie prestentowano moczowód (ryc. 4). Zabieg prestentowania polega na założeniu cewnika typu JJ do nerki na okres około miesiąca w celu poszerzenia moczowodu i umożliwienia bezpieczniejszego wprowadzania ureterorenoskopu giętkiego do nerki. Kilkakrotnie wykonano ESWL ze słabym efektem z powodu twardości złogów cystynowych.

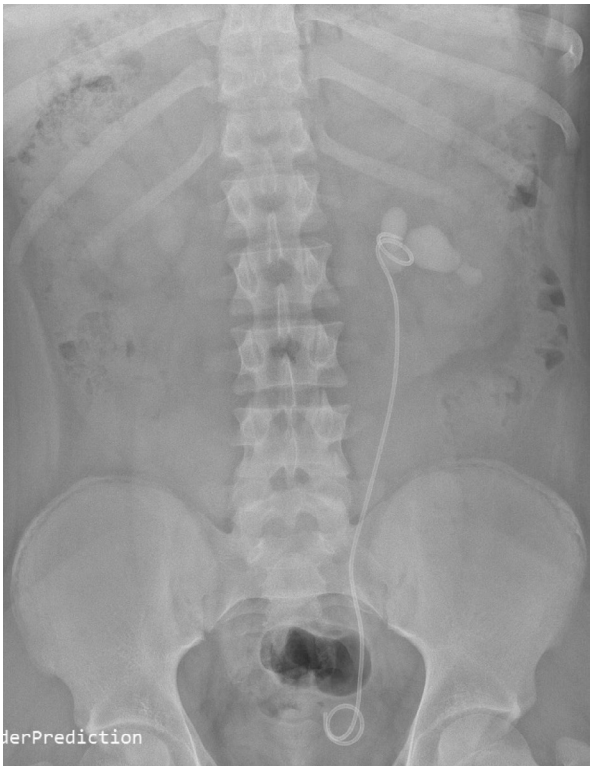

Ryc. 4. Zdjęcie rentgenowskie – pacjent z założonym cewnikiem typu JJ do prestentowania w ramach przygotowania do zabiegu wstecznej chirurgii śródnerkowej

W kontrolnej scyntygrafii dynamicznej stwierdzono zaawansowane zmiany pozapalne w nerce lewej z obniżeniem jej udziału w oczyszczaniu (ERPF – 39%) oraz poszerzenie lewego układu kielichowo-miedniczkowego bez objawów utrudnionego wydalania. Opisano także niewielkie zmiany pozapalne w nerce prawej, a jej funkcje wydzielnicza i wydalnicza były dobre (ERPF – 61%).

W wieku **16 lat** chłopiec został zakwalifikowany do zabiegu przezskórnej nefrolitotrypsji (*percutaneus litotrypsy*, PCNL), w trakcie którego, za pomocą lasera holmowo-yagowego o dużej mocy – 120 W, rozkruszono złogi w nerce i ewakuowano je poprzez założoną nefrostomię (ryc. 5). Po wykonanym zabiegu PCNL wykonano jeszcze trzykrotnie zabieg URSL z powodu kolki nerkowej i trzykrotnie ESWL.

DOI: 10.15557/PiMR.2022.0024

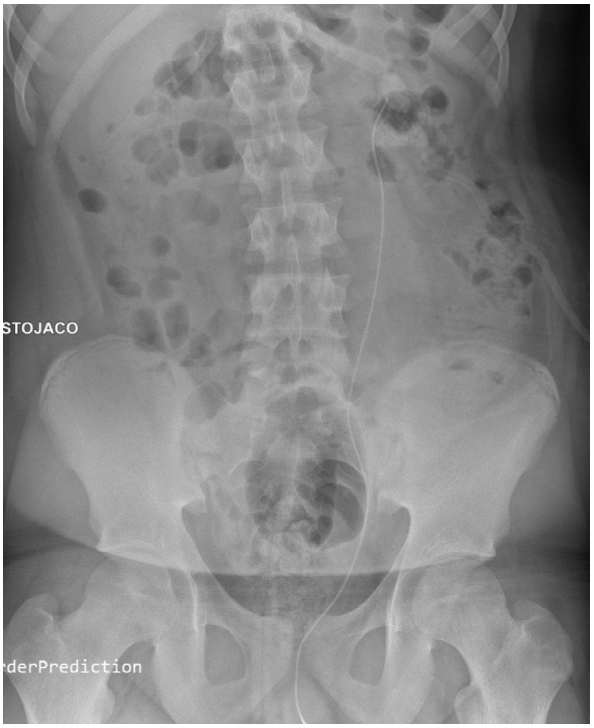

Ryc. 5. Zdjęcie rentgenowskie – pacjent po zabiegu przezskórnej nefrolitotrypsji z widoczną nefrostomią i cewnikiem typu JJ

Ryc. 6. Robot Avicenna Roboflex na sali operacyjnej

W ciągu ostatnich kilku lat wielokrotnie przeprowadzano badania bakteriologiczne moczu z powodu kolonizacji złogów przez bakterie z grupy *Enterococcus faecalis*, *Escherichia coli*, *Stenotrophomonas maltophilia* czy *Candida parapsilosis*. Stosowano leczenie zgodne z antybiogramem.

W wieku **16,5 roku** pacjent trafił do szpitala z powodu powikłanego przebiegu infekcji drugim koronawirusem ciężkiego ostrego zespołu oddechowego (*severe acute respiratory syndrome coronavirus 2*, SARS-CoV-2. W badaniu CT klatki piersiowej stwierdzono „obraz mlecznej szyby", miąższ płucny był zajęty w 30–35%. Chorego leczono wankomycyną i meropenemem, tlenoterapią i heparyną z powodu zakrzepicy naczyń subsegmentarnych płuc. U pacjenta rozpoznano wieloukładowy dziecięcy zespół zapalny (*paediatric inflammatory multisystem syndrome*, PIMS).

Ostatnim jak dotąd zabiegiem, wykonanym u pacjenta przed kilkoma miesiącami, gdy miał **17 lat**, był zabieg RIRS z użyciem i asystą robota Avicenna Roboflex (ryc. 6).

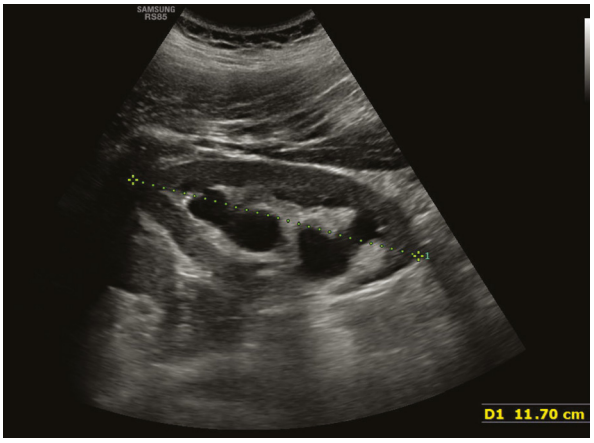

Ryc. 7. Badanie USG po ostatnim zabiegu wstecznej chirurgii śródnerkowej u opisywanego pacjenta

W kontrolnym badaniu USG, wykonanym u pacjenta w wieku 17 lat, stwierdzono kilka drobnych złogów – 1–2 mm – w nerce lewej. Okres obserwacji po ostatnim zabiegu wynosi 6 miesięcy (ryc. 7).

W ramach leczenia zabiegowego do 17. roku życia u dziecka wykonano łącznie 40 zabiegów usuwania złogów (tab. 2). Niestety, rokowanie co do wytwarzania kolejnych kamieni jest niepomyślne i być może konieczne będzie podejmowanie następnych interwencji.

OMÓWIENIE

Zaburzenie metaboliczne, jakim jest cystynuria, choroba uwarunkowana mutacjami genowymi, wykrywa się rzadko. Obraz kliniczny choroby często jest zróżnicowany. Niestety, im wcześniej się ona ujawnia, tym większa skłonność do wytwarzania złogów w drogach moczowych i gorsze rokowanie. Zwykle pierwszym objawem są złogi zlokalizowane w górnych drogach moczowych. Mają one dość charakterystyczne kształty o gładkich krawędziach i żółtawym zabarwieniu. Są niezwykle twarde. Nie poddają się kruszeniu za pomocą standardowych sond pneumatycznych i wymagają działania laserów o dużej mocy i wysokiej częstotliwości. Większość kamieni uformowana jest z cystyny, ale niejednokrotnie można zaobserwować skład mieszany[6]. Większe kamienie nie poddają się kruszeniu przy użyciu fali generowanej pozaustrojowo, co można było zaobserwować u opisywanego pacjenta. Aby uzyskać spodziewany efekt, wymagają energii przyłożonej bezpośrednio do złogu. Dlatego w leczeniu zabiegowym cystynurii preferowane są takie zabiegi małoinwazyjne, jak PCNL i RIRS. Laser holmowo-yagowy o dużej mocy pozwala rozkruszyć złóg na maleńkie cząstki. Niestety, cystynuria ma charakter nawrotowy. Liczne zabiegi konieczne do usunięcia złogów prowadzą do przewlekłej niewydolności nerek. Stosowane leczenie ma na celu zatrzymanie lub zmniejszenie tempa nawrotowego tworzenia się kamieni.

W piśmiennictwie podaje się, że u połowy pacjentów z cystynurią obecne są cechy przewlekłej choroby nerek. U chorych z cystynurią obserwuje się zwiększone występowanie nadciśnienia tętniczego. Tylko u 25% pacjentów

 DOI: 10.15557/PiMR.2022.0024

Lp.	Rodzaj zabiegu	Liczba wykonanych zabiegów
1	ESWL	17
2	URSL	7
3	RIRS	6
4	PCNL	1
5	Otwarta operacja	3
6	Cewka moczowa – uretrolitotrypsja	2
7	Prestentowanie moczowodu jako przygotowanie do RIRS	4
	Łącznie	40

ESWL – *extracorporeal shock wave lithotripsy*, litotrypsja pozaustrojowa; **PCNL** – *percutaneus litotrypsy*, przezskórna nefrolitotrypsja; **RIRS** – *retrograde intrarenal surgery*, wsteczna chirurgia śródnerkowa; **URSL** – *ureterorenoscopic lithotripsy*, litotrypsja ureteroskopowa.

Tab. 2. Liczba i rodzaj zabiegów wykonanych u opisywanego pacjenta

w populacji dorosłej występuje prawidłowa wartość współczynnika przesączania kłębuszkowego (*glomerular filtration rate*, GFR) (>90 ml/min/1,75 m^2).

Wczesne i prawidłowe rozpoznanie cystynurii ma podstawowe znaczenie dla złagodzenia przebiegu choroby u najmłodszych pacjentów[7]. Ustalona diagnoza umożliwia wczesne wdrożenie postępowania zachowawczego. Podstawę leczenia stanowią rozcieńczenie moczu, alkalizacja, terapia chelatująca. W okresach bezobjawowych poza typowymi lekami stosowanymi w cystynurii powinno się wdrażać ogólne zalecenia dotyczące prawidłowej podaży płynów rozłożonej dobowo tak, aby ciężar właściwy porannej porcji moczu nie przekraczał 1,015 g/ml. Zalecane są dieta wegetariańska, bogatoresztkowa, właściwa podaż wapnia (800–1000 mg/dobę), ograniczenie spożycia produktów zawierających metioninę (mięso i jajka) i soli kuchennej. Wskazane są też większa aktywność fizyczna i unikanie siedzącego trybu życia[8].

Zastosowanie zabiegów małoinwazyjnych w przypadku potrzeby usuwania złogów pozwala na zmniejszenie ryzyka uszkodzenia miąższu nerki i wydłuża czas prawidłowej funkcji narządu, opóźniając proces rozwoju przewlekłej choroby nerek[9,10].

Efektem zmian technologicznych i miniaturyzacji sprzętu endoskopowego jest gwałtowny postęp w leczeniu kamicy układu moczowego. Zastosowanie technik małoinwazyjnych w leczeniu operacyjnym jest szczególnie istotne w przypadku cystynurii, ze względu na wysokie ryzyko nawrotowego tworzenia złogów. Złogi zwykle wypełniają miedniczkę nerkową i co najmniej kilka kielichów. W każdym przypadku należy rozważyć wskazania do konkretnego zabiegu w odniesieniu do jego skuteczności, tak by można było dobrać optymalną metodę leczenia.

W cystynurii optymalną metodą ewakuacji złogów jest RIRS – wysokospecjalistyczna technika endoskopowa umożliwiająca wziernikowanie całego układu kielichowo-miedniczkowego w celu lokalizacji i kruszenia złogów, pozwalająca na użycie lasera o wysokiej mocy w bezpośrednim kontakcie ze złogiem. Dodatkowe wsparcie chirurga, jakie stanowi Avicenna Roboflex, pierwszy na świecie robot wykorzystywany do leczenia kamicy układu moczowego, zaprojektowany głównie dla procedury RIRS, daje możliwość bezpiecznego, wygodnego, zdalnego sterowania wszystkimi dostępnymi funkcjami elastycznych ureterorenoskopów. Precyzyjna fragmentacja za pomocą lasera dużych kamieni wewnątrznerkowych pozwala na doszczętność zabiegu oraz zapewnia bezpieczeństwo pacjentom pediatrycznym. Dzięki zrobotyzowanej technice RIRS efektywność usuwania złogów jest większa, co w przypadku chorych pediatrycznych ma niezwykle istotne znaczenie, gdyż szacuje się, że u około 50–80% z nich wystąpi nawrót choroby. Dodatkową zaletę pracy z Avicenna Roboflex stanowi ograniczenie ekspozycji na promieniowanie rentgenowskie (RTG). Dzięki możliwości wizualizacji pozycji oraz stopnia wygięcia ureterorenoskopu zmniejsza się częstotliwość naświetlania pacjenta promieniowaniem RTG, co jest szczególnie ważne w przypadku chorych pediatrycznych.

WNIOSKI

Cystynuria jest genetycznie uwarunkowaną chorobą, w przebiegu której dochodzi do wytwarzania się złogów w układzie moczowym. Wymaga leczenia wielospecjalistycznego, prowadzonego przez pediatrów, nefrologów dziecięcych, urologów dziecięcych, lekarzy rodzinnych i dietetyków. W leczeniu cystynurii konieczne jest wdrożenie kompleksowej profilaktyki i postępowania zachowawczego, a leczenie zabiegowe stanowi istotne uzupełnienie terapii mającej na celu zapobieganie przewlekłej chorobie nerek.

Konflikt interesów

Autorki nie zgłaszają żadnych finansowych ani osobistych powiązań z innymi osobami lub organizacjami, które mogłyby negatywnie wpłynąć na treść publikacji oraz rościć sobie prawo do tej publikacji.

Piśmiennictwo

1. Kum F, Wong K, Game D et al.: Hypertension and renal impairment in patients with cystinuria: findings from a specialist cystinuria centre. Urolithiasis 2019; 47: 357–363.
2. Szmigielska A, Skrzypczyk P, Pańczyk-Tomaszewska M: Epidemiologia i rodzaje kamicy układu moczowego. Pediatr Med Rodz 2019; 15: 22–25.
3. Kamińska A, Bieroza I: Kamica układu moczowego u dzieci. Nowa Pediatr 2011; 2: 42–28.
4. Godziak A: Zastosowanie różnych technik analitycznych do badania oscylacyjnych wybranych aminokwasów białkowych. Praca doktorska. Instytut Chemii, Wydział Matematyki, Fizyki i Chemii, Uniwersytet Śląski Katowice 2017: 21–22.
5. Jobs K, Straż-Żebrowska E, Jung A: Trudności w diagnostyce i leczeniu pacjenta z odlewową kamicą układu moczowego w przebiegu cystynurii – opis przypadku. Pediatr Med Rodz 2011; 7: 253–256.
6. Eggermann T, Venghaus A, Zerres K: Cystynuria: an inborn cause of urolithiasis. Orphanet J Rare Dis 2012; 7: 19.
7. Rogowska-Kalisz A, Zeman K, Jaskólska E et al.: Skuteczne leczenie kamicy odlewowej (cystynowej) pęcherza moczowego u 2,5-rocznej dziewczynki – opis przypadku. Przegl Pediatr 2012; 42: 92–96.
8. Swatowski A: Leczenie zachowawcze kamicy moczowej. Forum Nefrol 2009; 2: 189–195.
9. Tiselius HG: New horizons in the management of patients with cystinuria. Curr Opin Urol 2010; 20: 169–173.
10. Rhodes HL, Yarram-Smith L, Rice SJ et al.: Clinical and genetic analysis of patients with cystinuria in the United Kingdom. Clin J Am Soc Nephrol 2015; 10: 1235–1245.